



VITREKTOMIJA KOD ABLACIJE RETINE SA PROLIFERATIVNOM VITREORETINOPATIJOM. PROBLEM REPROLIFERACIJE

Ivan Stefanović*, Igor Kovačević*, Mladen Bila*, Aleksandar Gaković*
Goran Damjanović*, Nadi Rustemi**

* Institut za Očne bolesti, Klinički Centar Srbije, Beograd, Pasterova 2

** Opšta bolnica, Tetovo, Makedonija

Cilj rada: Prikaz učestalosti problema reprotiferacije kod pacijenata sa ablacijom retine praćene proliferativnom vitreoretinopatijom (PVR) koji su lećeni hirurškim tretmanom, pars plana vitrektomijom (PPV).

Materijal i metod: Retrospektivnom analizom podataka iz istorija bolesti u studiju je ukljućeno 39 pacijenata sa dijagnozom ablacija retine praćene PVR-om, koji su lećeni hirurškim tretmanom, PPV. Rezultati su dobijeni deskriptivnim statistiĉkim modelom.

Rezultati: Od ukupno 39 pacijenata koji su lećeni PPV-om, kod 14 pacijenata (35,90%) je u postoperativnom toku došlo do reprotiferacije i nućnih daljih reoperacija.

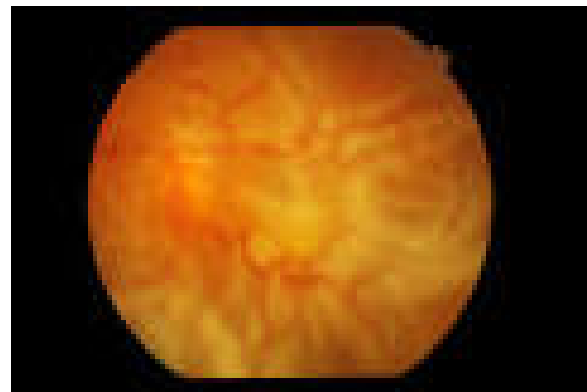
Diskusija: Prema svetskoj literaturi problem reprotiferacije nakon primarne vitrektomije se kreće u vrednostima 29,4% (na 136 pacijenata) (4), 30,7% (gradus B), (5), 55,4% (gradus C i D), (6). Rezultat ove studije se kreće u okviru istog procentualnog intervala.

Zakljućak: Reprotiferacija nakon primarne PPV u velikom procentu ostaje i dalje hirurški problem.. *Acta Ophthalmologica 2017;43(1-2):9-13.*

Kljućne reći: ablacija retine, proliferativna vitreoretinopatija, pars plana vitrektomija

Uvod

Proliferativna vitreoretinopatija (PVR), je proces u kome ćelije retinalnog pigmentnog epitela, glijalne i druge ćelije migriraju i proliferišu kako na unutrašnjoj i spoljašnoj granićnoj membrani retine tako i u staklastom telu. Ćelije retinalnog pigmentnog epitela imaju kljućnu ulogu u razvoju PVR-a (1). Novostvorene neovaskularne celularne membrane se zatim kontrahuju i tako stvaraju fiksirane nabore retine, otvaraju ranije zatvorene rupture i dovode do traktione ablacija retine. Neophodan uslov za nastanak PVR- a je ruptura retine.



Slika 1. PVR
Fiksirani nabori retine

Tabela 1. Po novoj klasifikaciji proces PVR-a ima tri stepena

Stepen	Karakteristike
A	Vitrealna zamućenja Pigmentna prašina u staklastom telu Pigmentne nakupine na donjoj retin
B	Nabori unutrašnjih slojeva retine Smanjena mobilnost retine Izvižuganost krvnih sudova Uvrtanje i iregularnost ivica rupture Smanjena mobilnost vitreusa
C (Posteriorno 1-12h)	Posteriorno do ekvatora: Fokalni, difuzni ili cirkumferencijalni nabori cele debljine retine Subretinalne trake
C (Anteriorno 1-12h)	Anteriorno do ekvatora: Fokalni, difuzni ili cirkumferencijalni nabori cele debljine retine Anteriorno pomeranje Subretinalne trake Kondenzovani vitreus sa trakama

Tabela 2. Podela PVR-a po tipu kontrakcije

Tip	Lokacija	Karakteristike
Fokalna	Posteriorna	Zvezdasti nabori posteriorno do vitrealne baze
Difuzna	Posteriorna	Konfluentni zvezdasti nabori posteriorno do baze staklastog tela Optički disk može da se vidi
Subretinalna	Posteriorno/anteriona	Proliferacije ispod retine: „Napkin ring“ oko optičkog diska Presavijanje retine „Izgled retine kao od moljca izgrickanog čaršava“
Cirkumferencijalna	Anteriorna	Kontrakcija duž posteriorne ivice vitrealne baze sa centralnim pomeranjem retine Periferno rastezanje retine Posteriorna retina u radijalnim naborima
Anteriorno pomeranje	Anteriorna	Vitralna baza pomerenjena anteriorno prema proliferativnom tkivu Periferno retinalno korito Cilijarni procesusi mogu biti rastezani i prekrveni membranama Može doći do povlačenja, retrakcije dužice

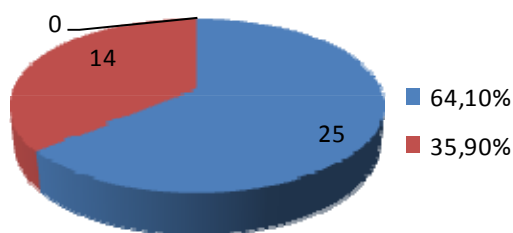
Klasična operacija ablacije retine, scleral buckling, je indicovana u većini ablacija retine, ali ipak postoje slučajevi kada je indicovana primarna vitrektomija: multiple ruptures u više od dva kvadranta, posteriorne ruptures retine, ablacije retine sa PVR-om, nemogućnost sagledavanja kompletne periferije retine (katarakta, pseudofakija, sekundarna katarakta, itd). U ovim slučajevima je važno da se detaljno očisti staklasto telo, u najvećoj mogućoj meri, jer je ono odgovorno za nastanak ablacije retine. Neophodno je da se retina oslobodi svih trakcija, da bude mobilna. Ukoliko posle detaljnog skidanja, pilinga, epiretinalnih membrana retina nije mobilna, može se pristupiti sečenju retine, retinektomiji i ekstrakciji eventualnih subretinalnih membrana. Retinotomija i retinektomija mogu poboljšati terapijski efekat kod komplikovane ablacije retine (2). Dobar funkcionalni ishod je moguć nakon retinektomije uprkos složenoj

patologiji i čestim hirurškim intervencijama(3). Najvažniji deo vitrektomije i u slučajevima komplikovanih ablacija retine, kao i u svim vitrektomijama je čišćenje baze staklastog tela. Da bi ova faza bila adekvatno urađena a i iz razloga što vitrektomija, pogotovu ako je sa silikonskim uljem, u skoro 100% slučajeva dovodi do katarakte, ove operacije obično počinju fako hirurgijom katarakte sa ili bez ugradnje IOL. U lakšim slučajevima gde se ne očekuje veći broj operacija ugrađuje se IOL, a u onim drugim zbog fibroze kapsule i otežane vizuelizacije pri sledećim operacijama se ostavlja afakija. Kada se retina učini mobilnom pomoću perfluorokarbonske tečnosti se vraća na svoje mesto, drenira subretinalna tečnost, oko ruptura retine ali i celom cirkumferencijom radi laserfotokoagulacija retine, i operacija završava unutrašnjom tamponadom gasom ili silikonskim uljem.

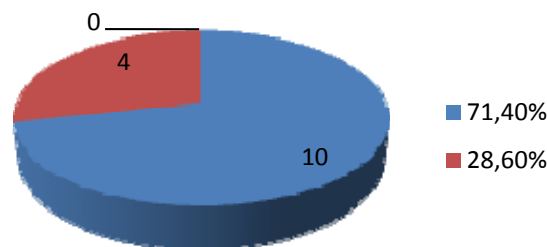
Prednost tamponade silikonskim uljem je ta što nije potrebno dugotrajno pozicioniranje pacijenta, omogućava se stabilizacija oka, ali je mana što može doći do pojave sekundarnog glaukoma, emulzifikacija, i što je svakako potrebna nova operacija, vađenja silikonskog ulja. Poseban problem predstavlja reproliferacija koja i pored savršeno očišćenje retine od epiretinalnih membrana, kod slučajeva sa PVR-om, nastaje u čak 40% slučajeva, što zahteva dalje operacije. Preoperativni rizici za nastanak PVR-a su afakija i pseudofakija, džinovska ruptura retine, velike i multiple rupture, spontana hemoragija u staklastom telu, preoperativna ablacija horoidee, znaci izraženog sekundarnog uveitisa. Postoperativni rizici za nastanak PVR-a su intraokularna hemoragija u toku operacije, postojanje PVR-a preoperativno, ablacija horoidee, preterana upotreba kriokoagulacije, upotreba gasova, gubitak staklastog tela za vreme drenaže, više od dve radijalne plombe, nepotpuna primarna vitrektomija. Posle uspešno obavljene primarne vitrektomije sa kompletnim uklanjanjem svih membrana i staklastog tela, obično između 1-2 meseca nakon prve operacije može doći do reproliferacije i ponovnog formiranja novih membrana i razvoja PVR-a, što predstavlja veliki problem i zahteva nove reoperacije.

Materijal i metod

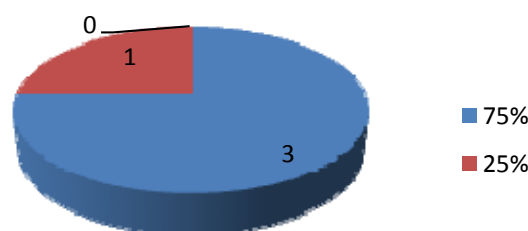
Na Institutu za Očne bolesti, Kliničkog Centra Srbije, u Beogradu, je u periodu od 01.01.2014 do 31.12.2014. godine retrospektivnom analizom podataka iz istorija bolesti utvrđen broj od 39 pacijenata sa dijagnozom ablacija retine praćene PVR-om, a koji su lečeni hirurškim tretmanom, PPV-om. Rezultati su dobijeni deskriptivnim statističkim modelom.



Grafikon 1. Od ukupnog broja pacijenata (39) koji su uključeni u studiju, kod 25 pacijenata (64,10 %) nakon primarne vitrektomije ablacije retine praćene PVR-om u postoperativnom periodu se nije razvila reproliferacija, dok je kod 14 pacijenata (35,90%) došlo do razvoja reproliferacije i nužne, druge reoperacije.



Grafikon 2. Od 14 pacijenata kod kojih je nakon primarne vitrektomije došlo do razvoja PVR-a i nužne, druge reoperacije, kod 4 pacijenata (28,60%) je u postoperativnom periodu ponovo došlo do razvoja reproliferacije i treće reoperacije, dok se kod 10 pacijenata (71,40%) u postoperativnom toku nije razvila reproliferacija



Grafikon 3. Od 4 pacijenta kod kojih je urađena treća reoperacija, kod 1 pacijenta (25%) je u postoperativnom toku došlo do razvoja reproliferacije, i četvrte reoperacije, dok se kod 3 pacijenta (75%) u postoperativnom toku nije razvila reproliferacija.

Diskusija

Od ukupno 39 pacijenata sa dijagnozom ablacija retine praćene PVR-om, kod kojih je rađena primarna PPV, kod 14 pacijenata (35,90%) je u postoperativnom periodu došlo do razvoja reproliferacije što je zahtevalo dalje reoperacije. U poređenju sa svetskom literaturom problem reproliferacije nakon primarne vitrektomije kreće se u vrednostima 29,4% (na 136 pacijenata), (4), 30,7% (gradus B), (5), 55,4% (gradus C i D) (6). Učestalost je prema svetskoj literaturi visoka, što je pokazano i u ovoj studiji u kome se rezultat kreće u okviru istog procentualnog intervala.

Zaključak

Pars plana vitrektomija kod ablacije retine sa PVR-om mora sadržati izuzetno pedantno čišćenje svih membrana, kako posteriornih, tako i baze staklastog tela. Ipak, iako smo najveći broj pacijenata rešili ovakvim pristupom, reproliferacija ostaje problem.

References

1. Kwon OW, Song JH, Roh MI. Retinal detachment and proliferative vitreoretinopathy. *Dev Ophthalmol.* 2016; 55:154-62.
2. Shalaby Ka. Relaxing retinotomies and retinectomies in the management of retinal detachment with severe proliferative vitreoretinopathy (PVR). *Clin Ophthalmol.* 2010 Oct 5; 4:1107-14.
3. Grigoropoulos VG, Benson S, Bunce C, Charteris DG. Functional outcome and prognostic factors in 304 eyes managed by retinectomy. *Graefes Arch Clin Exp Ophthalmol.* 2007 May; 245(5): 641-9. Epub 2006 Nov 22.
4. Kon CH, Asaria RH, Occleston NL, Khaw PT, Aylward GW. Risk factors for proliferative vitreoretinopathy after primary vitrectomy: a prospective study. *Br J Ophthalmol.* 2000 May; 84(5):506-11.
5. Bonnet M. The development of severe proliferative vitreoretinopathy after retinal detachment surgery. Grade B: a determining risk factor. *Graefes Arch Clin Exp Ophthalmol.* 1988;226(3):201-5.
6. Cowley M, Conway BP, Campochiaro PA, Kaiser D, Gaskin H. Clinical risk factors for proliferative vitreoretinopathy. *Arch Ophthalmol.* 1989 Aug; 107(8):1147-51..

VITRECTOMY IN RETINAL DETACHMENT WITH PROLIFERATIVE VITREORETINOPATHY. REPROLIFERATION PROBLEM

Ivan Stefanović*, Igor Kovačević*, Mladen Bila*, Aleksandar Gaković*, Goran Damjanović*, Nadi Rustemi**

*Institute for Eye Diseases, Clinical Center of Serbia, Belgrade, Pasterova 2

**General Hospital, Tetovo, Macedonia

Purpose: Review of re proliferation problem frequency in patients with retinal detachment accompanied by proliferative vitreoretinopathy (PVR) surgically treated with pars planavitrectomy (PPV).

Material and Methods: By employing retrospective analysis of medical records data, the study included 39 patients diagnosed with retinal detachment accompanied by PVR, surgically treated with PPV. The results have been obtained using descriptive statistical model.

Results: Out of 39 patients treated with PPV, 14 patients (35.90%) experienced re proliferation postoperatively and required further reoperations.

Discussion: According to the world literature, re proliferation problem after primary vitrectomy ranges from 29.4% (in 136 patients) (4), 30.7% (grade B), (5) to 55.4% (grades C and D), (6). The results of this study are within the same percentage interval.

Conclusion: Re proliferation after PPV still remains surgical problem at high percentages *Acta Ophthalmologica 2016;42(2):9-13.*

Key words: retinal detachment, proliferative vitreoretinopathy, pars planavitrectomy

Kontakt: Prof. dr Ivan Stefanović
Institut za Očne bolesti, Klinički Centar Srbije
11000 Beograd, Pasterova 2
E-mail: ivan.stefanovic11@gmail.com